

ОСТЕОПАТИЯ В КОРРЕКЦИИ ПРЕЖДЕВРЕМЕННОГО СТАРЕНИЯ



Полина Лайтер,
медицинский косметолог Р.М.Е.,
специалист в области естественного
восстановления и омоложения лица,
член врачебного общества акупунктуры
Израильской медицинской ассоциации

20 сентября 2012 года в рамках
Международной конференции
по прикладной эстетике прой-
дет авторский семинар Полины
Лайтер «Нехирургическая коррек-
ция возрастных изменений ниж-
ней трети лица методом Reface
Laitlift System». Ознакомиться
с программой семинара вы
можете на стр. ???, а также
на сайте www.estet.com.ua

Я уверена, что такого рода осложне-
ния связаны с тем, что широко
использующиеся в современной
косметологии методы корректируют только
формальные признаки возрастного измене-
ния лица без адекватной подготовки подкож-
ных структур лица и шеи пациента. Во многих
случаях вне поля зрения специалистов оста-
ется физиологический механизм формиро-
вания эстетических дефектов, а ведь имен-
но он должен определять тактику коррекции
возрастных изменений лица и шеи.

Возможности профессиональной косметологии действительно велики,
и вполне реально избавиться от признаков возраста. Однако задумывались
ли вы над тем, почему разнообразие методов коррекции и омоложения лица
не всегда гарантирует желаемый результат? Более того, иногда приводит
к противоположным эффектам: к усилению провисания кожи и потере
эластичности мягких тканей, гиперкоррекции верхней трети лица, более долгому
периоду заживления после эстетической хирургической коррекции и т. д.?

ПОТРЕБНОСТЬ ПРОДУМАННОЙ КОРРЕКЦИИ

Все анатомические структуры лица созда-
ны природой с расчетом на движение. По-
теря подвижности на любом уровне озна-
чает начало болезни, а в нашем случае – та-
ких возрастных изменений лица, как оте-
чность, одутловатость, складки кожи, второй
подбородок, мешки под глазами, провиса-
ние тканей, нечеткий овал лица, ухудшение
тургора и питания кожи. Все эти состояния
связаны с нарушением беспрепятственного
тока крови, лимфы и межклеточной жидко-
сти. И не учитывать этот факт при инвазив-
ной коррекции возрастных изменений лица
и шеи нельзя – конечно, если целью являет-
ся сохранение «здоровья лица», достиже-
ние стабильных и долгосрочных результа-
тов, а не только сиюминутный эффект.

Давайте посмотрим на процесс возраст-
ного изменения лица и шеи не в привычном
аспекте увядания кожи, а с точки зрения изме-
нения их биомеханической конструкции. Точ-
нее, с точки зрения изменения биомехани-
ческого баланса тканевых, костных структур
лица и шеи и связанного с этими изменения-
ми перераспределения жидкостей в тканях.

Представьте себе дом. Не привычный
дом, в котором есть фундамент, стены
и крыша, а некий дом, где каждый кирпи-
чик влияет на всю конструкцию. Покосил-
ся один кирпичик – весь дом изменил фор-
му. А теперь представьте, что дом этот еще
и дышит – то есть в нем присутствует некое
внутреннее движение. Для нашего лица

такими «кирпичиками» являются подкож-
ные структуры лица и шеи.

**Лицевая система функционирует в ре-
зультате сложного взаимодействия сле-
дующих подкожных структур:**

- верхней и нижней челюстей;
- височно-нижнечелюстных суставов;
- связочного аппарата;
- мышц лица, затылка и шеи;
- сосудистой системы лица и тела;
- костной системы черепа.

Подкожные структуры связаны между
собой в структурном и функциональном
плане и взаимодействуют по принципу со-
хранения баланса натяжения и сжатия.

МЫШЕЧНЫЙ ГИПЕРТОНУС

С точки зрения остеопатии любые изме-
нения в организме в той или иной степени
отражаются на состоянии и тонусе тканей.
Если миофасциальный тонус увеличивается,
то мышцы спазмируются и укорачиваются.
Изменение тонуса даже одной мышцы нару-
шает баланс всей мышечной и – что очень
важно! – костной структуры лица, блокиру-
ет работу лимфоузлов и способствует нако-
плению лишней жидкости, вызывая отеки.
Если стадия отека очень выраженная, очень
длительная или регулярно возобновляется,
то отек, переходя в застой (лимфостаз), на-
рушает подвижность подкожных структур,
и они слабеют. В результате нарушается ми-
кроциркуляция, запускается механизм тка-
невого повреждения (рубцевания) по вектору
«воспаление (отек) – фиброз – склероз».

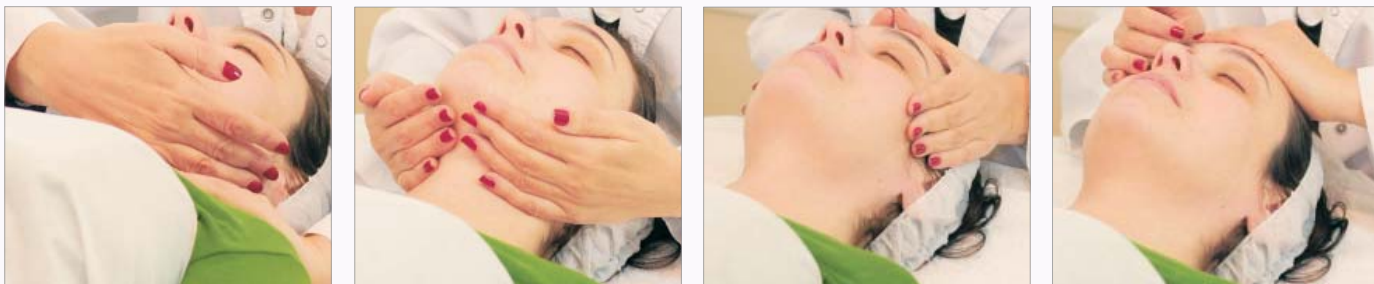

Фото 1. Эстетические остеопатические техники

Биохимические, нейрофизиологические и механические свойства ткани меняются. Этот процесс называется преждевременным старением тканей.

Косметологические тренды с точки зрения физиологии

Это была физиология, а что происходит на практике? Современная эстетическая медицина и косметология предлагает два основных направления в области борьбы с возрастными изменениями внешности.

Первое направление – объемное моделирование лица. Целью волюметрической контурной пластики со стороны врача является не только восстановление молодого объема, но и достижение эффекта нехирургического лифтинга. Основным инструментом работы – гиалуроновая кислота. Простое заполнение морщин и носогубных складок – это уже вчерашний день. Сегодня в разные слои кожи вводятся приличные объемы разной по вязкости гиалуроновой кислоты. Чем больше препарата вводится, тем большее давление на ткани возникает и тем большей опасности подвергаются сосуды в зоне инъекции – особенно сеть венных и лимфатических сосудов. К чему приведет искусственно вызванный объемный, длительный, повторяющийся отек,

добавленный на уже имеющийся застой? Обязательно запустит процесс тканевых повреждений по вектору «отек – фиброз – склероз». Или (и) под дополнительной тяжестью ткани начнут проседать. По-другому не бывает.

Второе направление – хирургическое.

Цель хирургического лифтинга – обнажить фактуру и усилить каркас лица и шеи. Конечно, хорошо проведенная пластическая операция сможет убрать последствия процесса старения: отсечь лишнее, удалить избытки кожи, максимально зафиксировать кожу на подлежащих тканях, закрепить и укоротить перерастянутые мышцы. Но на результат операции, безусловно, будет влиять скорость восстановления и заживления тканей, которая находится в прямой зависимости от состояния подкожных структур лица перед пластической операцией. Да и повлиять на дальнейшие физиологические процессы возрастных изменений внешности пластическая операция, к сожалению, не сможет.

Что же получается? С одной стороны, естественные физиологические процессы возрастного изменения лица приводят к тканевым повреждениям, с другой – инвазивные воздействия, искусственно вызывающие отек (посттравматический отек), также могут привести к тканевым повреждениям (рис. 1).

Конечно, организм – система самовосстанавливающаяся, но есть еще и врожденные аномалии, сопутствующие патологии, возраст, наконец. Замкнутый круг? Совершенно не обязательно!

Reface Laitlift System

Человеческий организм – это четко структурированная система, которая способна самостоятельно восстанавливать биохимические процессы, положение костей, эластичность и тонус связок и мышц, если запустить этот процесс естественным путем – с помощью эстетических остеопатических техник (щадящее поэтапное воздействие руками на миофасциальные, костные структуры лица и шеи с целью диагностики и коррекции их состояния).

Эстетические остеопатические техники являются частью эстетической программы Reface Laitlift System. Это авторский метод, относящийся к новому направлению восстановительной косметологии, «послойной терапии», в котором каждый вид терапевтического воздействия используется для определенного слоя тканей с целью восстановления миофасциального тонуса, позиции костей лицевого черепа, функционирования сосудистого русла, а затем и кожи (фото 1). Что, собственно, и является

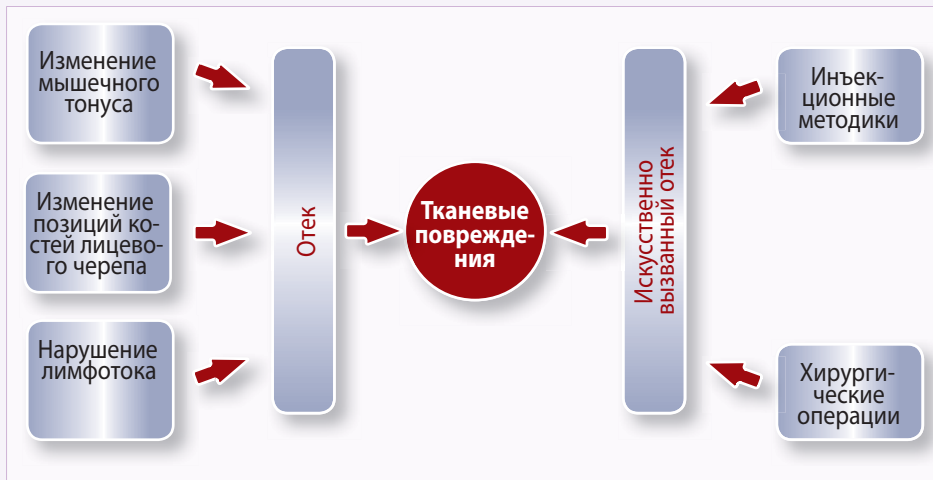


Рис. 1. Процесс преждевременного старения тканей

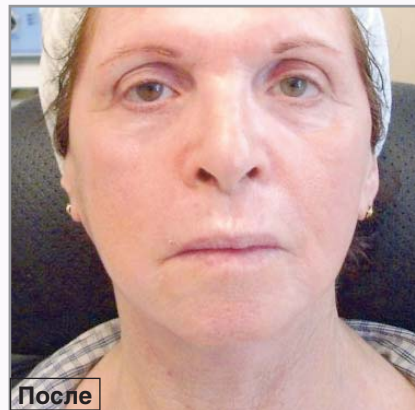
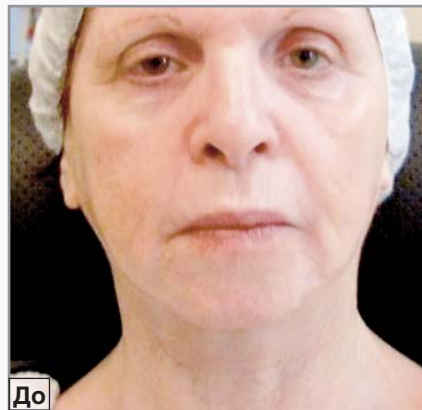

Фото 2

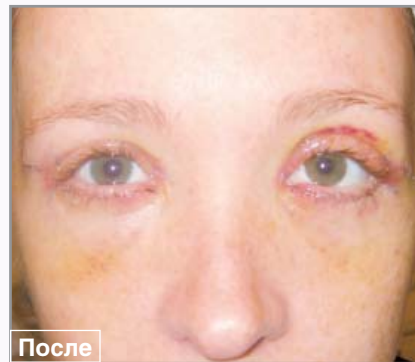
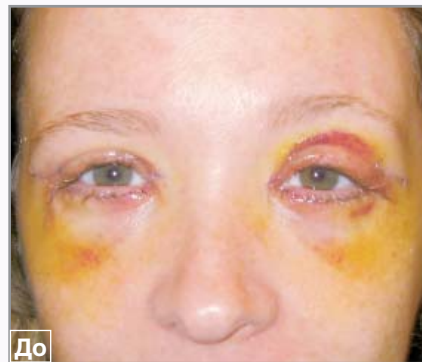
Фото 3

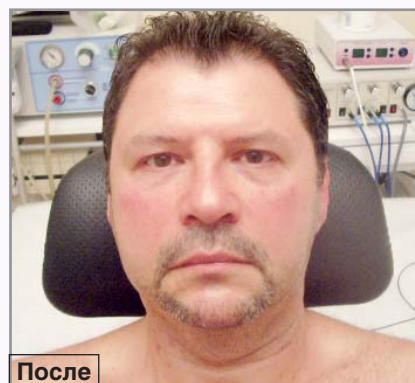
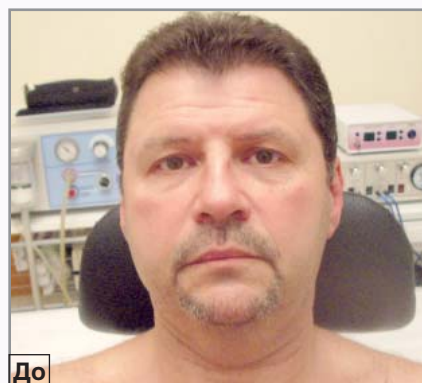


Фото 4

причиной большинства возрастных эстетических дефектов лица и шеи.

Если устранить гипертонус мимических и жевательных мышц лица, то достигается баланс мышечных и костных структур, восстанавливается свободный венозный и лимфатический отток, улучшается кровоснабжение. А это приводит, в свою очередь, к «облегчению тканей» и восстановлению подвижности и эластичности миофасциальных структур, то есть к физиологической норме.

После этого уже можно рекомендовать коррекцию инвазивными методами – если, конечно, в этом будет необходимость.

ПРИМЕРЫ ИЗ ПРАКТИКИ

На **фото 2** показана пациентка 65 лет, которая обратилась ко мне перед проведением второй пластической операции. Первую пластическую операцию ей сделали 14 лет назад. Пациентке была проведена программа из шести еженедельных восстановительных процедур Reface Laitlift System. После курса восстановительных процедур изменился размер глаз пациентки, уменьшилась пастозность лица, лицо стало более симметричным (уменьшилось провисание с левой стороны), подтянулся и улучшился овал лица.

На **фото 3** показана пациентка, обратившаяся ко мне на шестой день после проведения пластической операции на верхних и нижних веках. Ей была рекомендована программа, состоящая из четырех восстановительных процедур. Уже через 24 часа после первой процедуры (фото 3 справа) можно наблюдать яркий положительный результат – уменьшение отеков, синяков, гематомы. В данном случае процедуры проводились с целью скорейшего восстановления после пластической операции на верхних и нижних веках, уменьшения дискомфорта и десоциализации.

На **фото 4** изображен пациент 55 лет, обратившийся по поводу коррекции возрастных изменений лица. Ему была проведена программа, состоящая из четырех еженедельных восстановительных процедур Reface Laitlift System. После курса восстановительных процедур у него уменьшились морщины на лбу, носогубные складки, подтянулся овал лица.

Несмотря на эффективность современных методов инъекционной или хирургической коррекции, именно терапия, учитывающая анатомо-физиологический механизм изменения подкожных структур и его влияние на возрастные изменения лица и шеи, остается первичной и является важным звеном в восстановительной программе лица и шеи после пластических операций. ■